



# Okulære melanomer

## Version 1.0

### **GODKENDT**

#### **Faglig godkendelse**

01. september 2019 (DMCG)

#### **Administrativ godkendelse**

6. december 2019 (Sekretariatet for  
Kliniske Retningslinjer på Kræftområdet)

### **REVISION**

Planlagt: 1. februar 2022

### **INDEKSERING**

Melanom, modermærkekræft, øje, okulær

# Indholdsfortegnelse

Om denne kliniske retningslinje.....	2
1. Anbefalinger (Quick guide).....	3
Conjunctivale melanomer .....	3
Uveale melanomer .....	3
Primære melanomer lokaliseret i orbita .....	4
Metastatisk okulært melanom.....	4
2. Introduktion .....	5
3. Grundlag .....	6
Conjunctivale melanomer .....	6
Uveale melanomer .....	7
Primære melanomer lokaliseret i orbita .....	13
Metastatisk okulært melanom.....	13
4. Referencer .....	14
5. Metode .....	16
6. Monitoreringsplan.....	17
7. Bilag .....	17

## Om denne kliniske retningslinje

Denne kliniske retningslinje er udarbejdet i et samarbejde mellem Danske Multidisciplinære Cancer Grupper (DMCG.dk) og Regionernes Kliniske Kvalitetsudviklingsprogram (RKKP). Indsatsen med retningslinjer er forstærket i forbindelse med Kræftplan IV og har til formål at understøtte en evidensbaseret kræftindsats af høj og ensartet kvalitet i Danmark. Det faglige indhold er udformet og godkendt af den for sygdommen relevante DMCG. Sekretariatet for Kliniske Retningslinjer på Kræftområdet har foretaget en administrativ godkendelse af indholdet. Yderligere information om kliniske retningslinjer på kræftområdet kan findes på:

[www.dmcg.dk/kliniske-retningslinjer](http://www.dmcg.dk/kliniske-retningslinjer)

Retningslinjen er målrettet klinisk arbejdende sundhedsprofessionelle i det danske sundhedsvæsen og indeholder systematisk udarbejdede udsagn, der kan bruges som beslutningsstøtte af fagpersoner og patienter, når de skal træffe beslutning om passende og korrekt sundhedsfaglig ydelse i specifikke kliniske situationer.

De kliniske retningslinjer på kræftområdet har karakter af faglig rådgivning. Retningslinjerne er ikke juridisk bindende, og det vil altid være det faglige skøn i den konkrete kliniske situation, der er afgørende for beslutningen om passende og korrekt sundhedsfaglig ydelse. Der er ingen garanti for et succesfuldt behandlingsresultat, selvom sundhedspersoner følger anbefalingerne. I visse tilfælde kan en behandlingsmetode med lavere evidensstyrke være at foretrække, fordi den passer bedre til patientens situation.

Retningslinjen indeholder, udover de centrale anbefalinger (kapitel 1), en beskrivelse af grundlaget for anbefalingerne – herunder den tilgrundliggende evidens (kapitel 3+4). Anbefalinger mærket A er stærkest, anbefalinger mærket D er svagest. Yderligere information om styrke- og evidensvurderingen, der er udarbejdet efter "Oxford Centre for Evidence-Based Medicine Levels of Evidence and Grades of Recommendations", findes her: [http://www.dmcg.dk/siteassets/kliniske-retningslinjer--skabeloner-og-vejledninger/oxford-levels-of-evidence-2009\\_dansk.pdf](http://www.dmcg.dk/siteassets/kliniske-retningslinjer--skabeloner-og-vejledninger/oxford-levels-of-evidence-2009_dansk.pdf)

Generelle oplysninger om bl.a. patientpopulationen (kapitel 2) og retningslinjens tilblivelse (kapitel 5) er også beskrevet i retningslinjen. Se indholdsfortegnelsen for sidehenvisning til de ønskede kapitler.

For information om Sundhedsstyrelsens kræftpakker – beskrivelse af hele standardpatientforløbet med angivelse af krav til tidspunkter og indhold – se for det relevante sygdomsområde: <https://www.sst.dk>

Denne retningslinje er udarbejdet med økonomisk støtte fra Sundhedsstyrelsen (Kræftplan IV) og RKKP.

# 1. Anbefalinger (Quick guide)

## Conjunctivale melanomer

1. Incisionsbiopsier af formodede conjunctivale melanomer bør i videst muligt omfang undgås, da det øger risikoen for lokalt recidiv og fjerne metastaser (B).
2. Conjunctival resektion er den primære behandling af conjunctivale melanomer. Det anbefales i denne forbindelse at benytte en "no-touch" teknik.(C).
3. Kryoterapi af resektionsrande bør foretages umiddelbart efter tumorresektion. Lokal strålebehandling kan ligeledes benyttes som adjuverende terapi, både ved den primære behandling og ved recidiv (C).
4. Orbital ekcenteration kan benyttes som palliation ved smertefulde eller kosmetisk skæmmende tumorer. Øjenlågene bevares så vidt muligt (C).

## Uveale melanomer

### *Screening og udredning*

5. Der bør udføres periodisk observation af benigne chorioidale nævi eller små pigmenterede læsioner med lav eller "indeterminate" risiko for udvikling af malignitet (B).
6. Prognostisk biopsi kan overvejes (B).
7. Patienten skal informeres om fordele og risici ved biopsi inklusiv begrænsningen ved undersøgelsen, fordele i forhold til fremtidige undersøgelser (inkl. mulig inkludering i kliniske studier, betydning for livskvalitet og betydning for opfølgning.).
8. Multifaktorielle prognosticeringsmodeller omfattende kliniske, histologiske, immunhistokemiske og genetiske faktorer skal overvejes (D).

### *Behandling*

9. Lokal stråleterapi med ruthenium-plaque bør benyttes som primær behandling af de fleste små og middelstore melanomer i chorioidea og corpus ciliaris (A).

10. Patienter informeres om at der ikke er en sikker forskel i overlevelsen mellem behandling med lokal stråleterapi med ruthenium-plaque og enukleation for små og middelstore tumorer (A).
11. Enukleation kan anvendes ved store tumorer samt tumorer, der invaderer nervus opticus og ved ekstraskleral gennemvækst (B).

### *Rehabilitering*

12. Patienter behandlet med stråleterapi skal følges tæt de første 2 år med henblik på tumorregression. Intervallet mellem besøg efterfølgende afhænger af responsraten til stråleterapi og oplevede komplikationer (D).
13. Uafhængig af risiko skal konsekvenserne af at træde ind i et overvågningssystem diskuteres med patienten dvs. risikoen for falsk positive, emotionel betydning af screening og frekvens og varighed af screening. En individuel screeningsplan laves (D).
14. Patienter i høj risiko for at udvikle metastaser skal tilbydes overvågning i 10 år inkl. klinisk undersøgelse og leverspecifik billeddiagnostik med en ikke ioniserende modalitet (D).

### Primære melanomer lokaliseret i orbita

15. Behandling af melanomer lokaliseret i orbita kan bestå af orbital eksenteration for at få kontrol med tumor, men prognosen er dårlig (C).

### Metastatisk okulært melanom

16. Patienter med metastatisk okulært melanom bør behandles jf. Dansk Melanomgruppes vejledning for behandling af metastatisk melanom (D).

## 2. Introduktion

Der findes overordnet 2 forskellige former for melanomer i øjenregionen: de intraokulære uveale melanomer og de ekstraokulære kutane, conjunktivale og orbitale melanomer. Disse 2 former adskiller sig både genetisk, behandlingsmæssigt og prognostisk. Der er færre mutationer i de intraokulære melanomer end i de ekstraokulære melanomer, og mutationerne er forskellige i de to melanomformer. Hvor intraokulære melanomer primært behandles med stråleterapi, behandles ekstraokulære melanomer primært kirurgisk; og hvor Intraokulære melanomer især metastaserer til leveren, metastaserer ekstraokulære melanomer primært til hud og lymfeknuder (1)(2).

De intraokulære uveale melanomer er de hyppigste med en incidens på 5-8 per million per år hos kaukasere. I Danmark er incidensen over 8 per million per år. Incidencen er lavere hos brunøjede racer (3)(4) . 90 % af de uveale melanomer opstår i chorioidea, 7 % i corpus ciliare og 3 % i iris (5). I Danmark diagnosticeres ca. 75 tilfælde om året (3). Incidencen af choroidale melanomer er højest i 60-års-alderen, og kun 1% af choroidale melanomer debuterer hos patienter under 20 år. Iris melanomer forekommer ofte hos yngre (3). Soleksponerings betydning for udviklingen af intraokulære melanomer er usikker, i modsætning til den kendte betydning for udviklingen af kutane melanomer (1). Ekstraokulære melanomer er sjældne Conjunctivale melanomer har en årlig incidens på kun 0,5 per million, men incidencen er stigende (6). Orbitale melanomer og sekundært metastaserende melanomer til øjenregionen er meget sjældne. I tilfælde af melanom i øjenlågets hud henvises til Dansk Melanomgruppes retningslinje for behandling af hudmelanomer.

### Formål

Det overordnede formål med retningslinjen er at understøtte en evidensbaseret behandlingsstrategi for okulære melanomer af høj og ensartet kvalitet i Danmark.

### Patientgruppe

Denne retningslinje omfatter behandling af alle patienter med melanom i øjenregionen, såfremt melanomet ikke er lokaliseret i hud omkring øjet.

### Målgruppe for brug af retningslinjen

Denne retningslinje skal primært understøtte det kliniske arbejde og udviklingen af den kliniske kvalitet, hvorfor den primære målgruppe er klinisk arbejdende sundhedsprofessionelle i det danske sundhedsvæsen.

## 3. Grundlag

### Conjunctivale melanomer

1. **Incisionsbiopsier af formodede conjunctivale melanomer bør i videst muligt omfang undgås, da det øger risikoen for lokalt recidiv og fjerne metastaser (B).**
2. **Conjunctival resektion er den primære behandling af conjunctivale melanomer. Det anbefales i denne forbindelse at benytte en "no-touch" teknik.(C).**
3. **Kryoterapi af resektionsrande bør foretages umiddelbart efter tumorresektion. Lokal strålebehandling kan ligeledes benyttes som adjuverende terapi, både ved den primære behandling og ved recidiv (C).**
4. **Orbital ekcenteration kan benyttes som palliation ved smertefulde eller kosmetisk skæmmende tumorer. Øjenlågene bevares så vidt muligt (C).**

#### Litteratur og evidensgennemgang

Conjunctivalt melanom er en sjælden sygdom, hvorfor store studier ikke findes i litteraturen. Conjunctivale melanomer ses hyppigst hos midaldrende til ældre, lyshårede personer. Melanomer ses oftest på den bulbære conjunctiva og vokser enten diffust eller nodulært (7)(8). Sjældent foretages sentinel node biopsi af den regionale lymfeknude. Biopsi af tumor må ikke foretages, da det øger recidiv- og metastase-raten (8). Behandlingen er generelt øjenbevarende og er primær kirurgisk, benyttende total excision med 5 mm resektionsrande (hvis muligt) suppleret med kryoterapi eller lokal kemoterapi og eventuelt suppleret med transplantation af mucosa (7)(9). Ved den kirurgiske procedure anvendes så vidt muligt en "no-touch"-teknik, hvor tumor ikke berøres, og instrumenter skiftes efter tumorexcision. Ved eksplosiv tumorvækst og manglende tumorkontrol kan man være nødsaget til at fjerne øjet.

#### *Prognosen for behandlede conjunctivale melanomer*

Prognostiske faktorer er tumorlokalisering, udbredning, celletype, histologiske karakteristika samt tumorrecidiv. Conjunctival resektion, hvor man anvender vide resektionsrande, alkoholassisteret epithelektomi på cornea samt kryoterapi, har en recidivrate på 50 % efter 10 år (8)(10). Femårsoverlevelsen er bedre end for de uveale melanomer og ligger på omkring 85 % efter radikal behandling.

#### Patientværdier og – præferencer

Kirurgi er at foretrække både i behandlingsmæssigt øjemed, men også kosmetisk for patienten. Operationen kan i de fleste tilfælde foregå i lokalbedøvelse, og klinisk erfaring viser, at patienter generelt helst vil have fjernet primærtumor hurtigst muligt.

## Rationale

Conjunctivalt melanom er en aggressiv sygdom med høj recidiv- og metastaserate. Behandling af conjunctivale melanomer er således en specialistopgave og bør udelukkende varetages på højt specialiserede centre.

## Bemærkninger og overvejelser

Ingen særlige bemærkninger eller overvejelser.

## Uveale melanomer

### *Screening og udredning*

5. Der bør udføres periodisk observation af benigne chorioidale nævi eller små pigmenterede læsioner med lav eller "indeterminate" risiko for udvikling af malignitet (B).
6. Prognostisk biopsi kan overvejes (B).
7. Patienten skal informeres om fordele og risici ved biopsi inklusiv begrænsningen ved undersøgelsen, fordele i forhold til fremtidige undersøgelser (inkl. mulig inkludering i kliniske studier, betydning for livskvalitet og betydning for opfølgning.).
8. Multifaktorielle prognosticeringsmodeller omfattende kliniske, histologiske, immunhistokemiske og genetiske faktorer skal overvejes (D).

### *Behandling*

9. Lokal stråleterapi med ruthenium-plaque bør benyttes som primær behandling af de fleste små og middelstore melanomer i chorioidea og corpus ciliaris (A).
10. Patienter informeres om at der ikke er en sikker forskel i overlevelsen mellem behandling med lokal stråleterapi med ruthenium-plaque og enukleation for små og middelstore tumorer (A).
11. Enukleation kan anvendes ved store tumorer samt tumorer, der invaderer nervus opticus og ved ekstraskleral gennemvækst (B).

### *Rehabilitering*

12. Patienter behandlet med stråleterapi skal følges tæt de første 2 år med henblik på tumorregression. Intervallet mellem besøg efterfølgende afhænger af responsraten til stråleterapi og oplevede komplikationer (D).



13. **Uafhængig af risiko skal konsekvenserne af at træde ind i et overvågningssystem diskuteres med patienten dvs. risikoen for falsk positive, emotionel betydning af screening og frekvens og varighed af screening. En individuel screeningsplan laves (D).**
14. **Patienter i høj risiko for at udvikle metastaser skal tilbydes overvågning i 10 år inkl. klinisk undersøgelse og leverspecifik billeddiagnostik med en ikke ioniserende modalitet (D).**

### Litteratur og evidensgennemgang

#### *Uveale melanomer*

Symptomer på et intraokulært melanom afhænger primært af lokalisationen i øjet. Hvis tumor sidder i iris, har patienten typisk selv bemærket en ændring i irisvævet, når patienten kigger sig i spejlet. Melanomer lokaliseret i chorioidea/corpus ciliare kan medføre synstab, synsforvrængning, synsfuldsdefekt, fotspsier (lysglimt), smerter og øjenrødme eller kan være et tilfældigt fund ved en øjenundersøgelse. Hvis patienten henvises sent, er der større risiko for mere fremskreden sygdom, med behov for fjernelse af øjet inklusiv større risiko for, at melanomet er dissemineret. Manglende rettidig behandling kan medføre blindhed og smerter pga. selve tumor, nethindeløsning, neovaskulært glaukom og uveitis. Trods succesfuld okulær behandling, vil op mod 50% af patienterne med melanom i corpus ciliare udvikle metastatisk sygdom, som næsten altid involverer leveren og som typisk er dødelig inden for et år fra symptomdebut. Prognosen er bedre for choroidale melanomer efter succesfuld behandling. Risikoen for udvikling af uvealt melanom er højere ved iris med lys farve, kongenit okulær melanocytose, melanocytom og neurofibromatose. Soleksponerings betydning er usikker. Familiære tilfælde er sjældne, incidensen er dog større hos familier med dysplastisk nævus syndrom, og familier som er bærere af germline mutationer i BAP1 genet på kromosom 3, som er prædisponerende for udvikling af uvealt melanom, mesotheliom og andre kræftformer (1) Kliniske fund: Melanom i iris og corpus ciliaris diagnosticeres ved spaltelampmikroskopi og ultralyd. Bianciotto et al rapporterede efter evaluering af 200 corpus ciliare tumorer, at anterior segment optisk coherens tomografi (AS-OCT) var brugbar ved iristumorer, men ikke var bedre end ultralyd ved tumorer i corpus ciliare. Store pigmentepitelcyster og corpus ciliare-læsioner kan ikke ses adækvat med AS-OCT, da kvaliteten påvirkes af optisk relaterede skygger ved store pigmenterede læsioner (1). Ved melanom lokaliseret i Iris ses i 90% af tilfældene en velafgrænset eleveret tumor. Hos 10% af patienterne vokser melanomet diffust eller langs irisroden. Over 80% ses i den nedre irishalvdel. Melanomer kan være voldsomt pigmenterede, moderat pigmenterede eller amelanotiske. I en analyse af Shields et al. af 317 øjne var 45% af uveale melanomer relateret til corectopi, 24% til ektropion uveae, 35% til glaukom, 28% til spredning til kammervinklen og 3% til hyfæma og ekstraokulærspredning(11).

Choroidalt melanom diagnosticeres oftest på baggrund af oftalmoskopi, fundusfotografi og konventionel okulær ultralydsundersøgelse, A og B skan. En kombination af disse 3 undersøgelser viste i COMS studierne en diagnostisk præcision på 99,7% for mellemstore og store tumorer. Diagnostisk præcision af ultralyd er mindre ved små uveale melanomer. Ultralydsundersøgelse af uveale melanomer viser en kuppel- eller paddehatteformet homogen tumor af lav til moderat ekkogenicitet, oftest med spontan intern vaskularitet og omgivet af varierende grader af nethindeløsning. Hvis den kliniske diagnose er usikker efter nævnte undersøgelser overvejes diagnostisk biopsi. Biopsi er associeret med en række risikofaktorer inkluderende

utilstrækkeligt biopsimateriale, især ved små tumorer <2mm i tykkelsen, nethindeløsning, intraokulær blødning og meget sjældent endoftalmitis og spredning til ekstraokulært væv (11)(1). Plan for udredning af patient med mistanke om uvealt melanom er vist i Figur 1.

### Screening

Små uveale melanomer kan kun skelnes sikkert fra nævi ved vækst. På grund af utilstrækkelig mængde af biopsimateriale, kan en biopsi ikke bruges til at skelne små uveale melanomer fra nævi. Statistiske risikofaktorer for vækst og metastasering af små melanocytiske choroidale læsioner inkluderer tumortykkelse over 2mm, subretinal væske, symptomer, orange pigment og mindre en 3mm afstand fra papillen. Lav ekkogenisitet ved ultralydsundersøgelse og fravær af halo og druser er ligeledes fundet at være risikofaktorer for vækst (12). COMS (Collaborative ocular melanoma study) var en serie af 3 studier, der hjalp med at definere håndteringen af primært uvealt melanom. Det første COMS studie blev udført sidst i 1980erne. Det var et observationelt studie, der belyste naturhistorien af små uveale melanomer. Studiet viste, at melanom relateret død var lav i denne gruppe (<4% 8 år efter diagnosen) og at væksten af små pigmenterede choroidale læsioner er sjælden ( $\approx$ 30% efter 5 år). På baggrund af dette blev det konkluderet, at det var sikkert at observere små pigmenterede choroidale læsioner <2,5mm i højden og  $\leq$ 16mm i største basale diameter, og først behandle ifald læsionen vokser (1)(2)(13). Okulær positron emissions tomografi/ computed tomography (PET/CT) er overvejet som diagnostisk undersøgelse, fordi kutant melanom demonstrerer høj metabolisk aktivitet ved brug af fludeoxyglucose (FDG-PET), men uvealt melanom viser variabel metabolisk aktivitet, hvor PET/CT ikke er brugbar i sonderingen mellem uveale nævi og melanomer(1).

### Behandling

Behandling af irismelanomer iværksættes generelt før tumor vokser ind i corpus ciliare (14,15). I disse tilfælde vil den primære behandling bestå af en kirurgisk resektion og/eller lokal stråleterapi med ruthenium-plaque. Kun i særlige tilfælde, eksempelvis ved hurtig vækst eller store tumorer, vil man foretage enukleation af øjet. Irismelanomer metastaserer stort set aldrig (14,15).

Behandling af melanomer i choroidea og corpus ciliare ændrede sig i 1980erne for mellemstore tumorer fra primært at være enukleation til at være plaque brachyterapi på baggrund af det andet COMS studie. Studiet randomiserede mellemstore tumorer  $\geq$ 2,5-10 mm i højden eller  $\leq$ 16mm i største basale diameter til enten plaque brachyterapi eller enukleation. Efter 10 år blev der ikke fundet nogen forskel i generel overlevelse og cancer mortalitet mellem de to grupper. 5 års overlevelsen var ca. 80% og 12 års overlevelsen ca. 60%. Fremskreden alder og stor tumorstørrelse var prædiktorer for melanom relateret mortalitet (1)(2)(13). Behandlingen af mellemstore tumorer med brachyterapi kan i særlige tilfælde suppleres med transpupillær termoterapi eller lokal tumorresektion. Protonstrålebehandling og ekstern strålebehandling kan benyttes ved juxtapapillære tumorer, der ikke er egnede til brachyterapi (1).

Det tredje COMS studie randomiserede store tumorer >10mm i højden (>8mm i højden ved papilinvolvering) eller >16mm i største basale diameter til enten neoadjuverende radioterapi efter enukleation eller enukleation alene. Der blev ikke fundet forskel i overlevelsen mellem de 2 grupper, som efter 5 år var ca. 60% og efter 10 år ca. 40%, fremskreden alder og større tumor var igen prædiktorer for melanom relateret mortalitet (1)(2)(13).

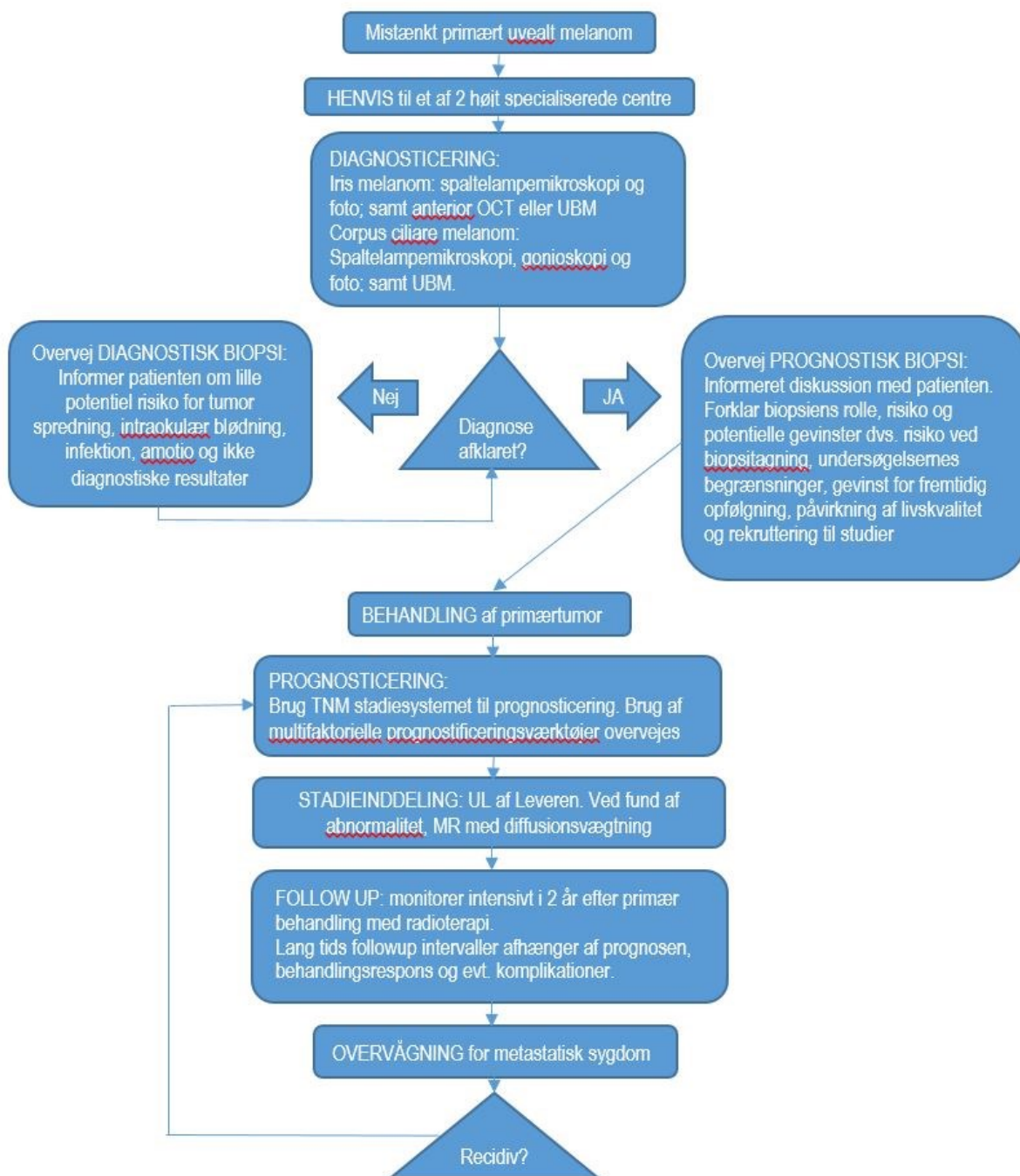
*Prognosen for behandlede uveale melanomer:*

Både kliniske faktorer (alder, køn, tumorlokation, tumorhøjde, største basale diameter, involvering af corpus ciliare, ekstraokulær spredning), histopatologiske faktorer (celletype, ekstravaskulære matrix mønstre især lukkede bindevævs loops, mitosetal) og cytogenetiske faktorer (kromosom 3 tab, ekstra kromosom 8q, tab af kromosom 1, genspressionsprofil og genændringer af BAP1, SF3B1, EIFAX1, PRAME) er afgørende for prognosen. Kromosom 3 tab er en stor risikofaktor for tumor spredning med en reduktion i 5 års overlevelsen fra ca. 100% til ca. 50% (16)(17)(1). For at undersøge om de cytogenetiske risikofaktorer er tilstede kan prognostisk biopsi tilbydes. Biopsi er associeret med en række risikofaktorer inkluderende utilstrækkeligt biopsimateriale, intraokulær blødning, sjældent rhegmatogen amotio og meget sjældent endoftalmitis og spredning til ekstraokulært væv, patienten skal derfor informeres om fordele og risici ved biopsi før stillingtagen (18)(1). Se desuden boks 1 for prognostiske faktorer.

Metastaser fra uvealt melanom kan optræde fra diagnostetidspunktet til flere årtier efter diagnosen. Ved metastatisk sygdom er medianoverlevelsen 2-12 måneder. Leveren er det hyppigste sted for uveal melanom metastaser, 50% af patienterne har kun metastaser til leveren, mens 90% af dem, der har metastaser i andre organer også har levermetastaser. Leverinvolvering er dødsårsagen hos de fleste patienter med metastatisk uvealt melanom. På trods af at forskellige behandlingsregimer særligt med kemoterapi og immunterapi har været forsøgt, forligger der ingen overbevisende evidens for forbedring af overlevelsen (1).

#### *Rehabilitering:*

Patienter behandlet med stråleterapi følges tæt de første 2 år med henblik på tumorregression. Langtids follow-up intervaller afhænger af responsraten til stråleterapi og oplevede komplikationer. Uafhængigt af risiko skal konsekvenserne af at træde ind i et overvågningsprogram (Boks 2) diskuteres med patienten. Patienter i høj risiko for at udvikle metastaser skal tilbydes overvågning i 10 år, inkluderende klinisk undersøgelse og leverspecifik billeddiagnostik med en ikke ioniserende modalitet (1).



Figur 1 - Behandlingsvej for uveale melanomer, Oversat fra Nathan P, Cohen V, Coupland S, Curtis K, Damato B, Evans J, et al. Uveal Melanoma UK National Guidelines. Eur J Cancer. 2015;51(16):2404-12.

**BOKS 1 PROGNOSTICERING:**

Følgende bør registreres:

- Alder
- Køn
- Tumor lokalisation
- Tumor højde
- Største basale diameter af tumor
- Involvering af corpus ciliare
- Ekstraokulær vækst

Følgende bør registreres, hvis væv er tilgængeligt

- Celletype (modificeret Callender system)
- Mitose tal (antal/40 hpf i H&E farvede snit)
- Forekomst af ekstravaskulære matrix mønstre (særligt lukkede bindevævs loops, som farves med PAS)

Molekylære, genetiske og serologiske undersøgelser skal altid foretages af akkrediterede laboratorier, som sikrer tilstrækkelig kvalitet af de diagnostiske undersøgelser.

**BOKS 2 OVERVÅGNING:**

Fordele og ulemper ved at træde ind i et overvågningsprogram, skal diskuteres med alle patienter, uanset risiko profil. Patienten skal informeres om risikoen for falsk positive svar, mulig emotionel påvirkning af screening samt frekvens og varighed af screening.

Patienter i høj risiko for udvikling af metastaser skal tilbydes kontrol i 10 år. De første 5 år hver 6 måned, herefter årlig klinisk og billeddiagnostisk undersøgelse af leveren vha. en ikke ioniserende modalitet.

Leverenzymmer i plasma kan ikke stå alene ift. metastaseovervågning.

### Patientværdier og – præferencer

Patienten oplyses om potentielle fordele/ulemper ved tumorbiopsi, om at proceduren er meget sikker samt om muligheden for at forudse sygdommens forløb. Klinisk erfaring viser, at der er stor forskel på, hvorvidt patienter ønsker denne viden. Behandling med ruthenium-plaque er effektiv og ikke kosmetisk skæmmende, og de fleste patienter vil foretrække denne behandling frem for enukleation.

### Rationale

Behandling af intraokulære melanomer er en specialistopgave og bør udelukkende varetages på højt specialiserede centre. Der er i formuleringen af disse retningslinjer lagt væk på at behandlingen er effektiv og til mindst mulig gene for patienten.

### Bemærkninger og overvejelser

Ingen særlige bemærkninger.

## Primære melanomer lokaliseret i orbita

### **15. Behandling af melanomer lokaliseret i orbita kan bestå af orbital eksenteration for at få kontrol med tumor, men prognosen er dårlig (C).**

#### Litteratur og evidensgennemgang

Orbitale melanomer findes som primære og sekundære melanomer. De primære melanomer er meget sjældne og ses sammen med melanosis oculi(19). De sekundære melanomer ses oftere og hyppigst efter gennemvækst af et uvealt melanom til øjenhulen. Prognosen er meget dårlig og behandlingen består af orbital eksenteration for at få kontrol med tumor. Metastaser fra kutant melanom er udenfor denne retningslinje.

#### Patientværdier og – præferencer

Orbitalt melanom er meget sjældent, hvorfor behandlingen diskuteres og planlægges i samarbejde med patienten i hver enkelt case.

#### Rationale

Orbitale melanomer er sjældne og man må forsøge i bedst muligt omfang at få kontrol over den primære tumor. Behandling af orbitale melanomer er en specialistopgave og bør udelukkende varetages på højt specialiserede centre.

#### Bemærkninger og overvejelser

Ingen særlige bemærkninger eller overvejelser.

## Metastatisk okulært melanom

### **16. Patienter med metastatisk okulært melanom bør behandles jf. Dansk Melanomgruppes vejledning for behandling af metastatisk melanom (D).**

#### Litteratur og evidensgennemgang:

Der henvises til Dansk Melanomgruppes retningslinje for udredning og behandling af metastaserende melanom

#### Patientværdier og – præferencer

Der henvises til Dansk Melanomgruppes retningslinje for behandling af metastatisk melanom

#### Rationale

Behandling af sekundære okulære melanomer er en specialistopgave og bør udelukkende varetages på højt specialiserede centre med tæt samarbejde mellem de involverede specialer. Behandlingen bestemmes på baggrund af den enkelte case, afhængig af tumorens genetik og patientens almentilstand. Der henvises derfor til Dansk Melanomgruppes retningslinje for behandling af metastatisk melanom.

## Bemærkninger og overvejelser

Ingen.

## 4. Referencer

- (1) Nathan P, Cohen V, Coupland S, Curtis K, Damato B, Evans J, et al. Uveal Melanoma UK National Guidelines. *Eur J Cancer* 2015 Nov;51(16):2404-2412.
- (2) Barker CA, Salama AK. New NCCN Guidelines for Uveal Melanoma and Treatment of Recurrent or Progressive Distant Metastatic Melanoma. *J Natl Compr Canc Netw* 2018 May;16(5S):646-650.
- (3) Isager P, Osterlind A, Engholm G, Heegaard S, Lindegaard J, Overgaard J, et al. Uveal and conjunctival malignant melanoma in Denmark, 1943-97: incidence and validation study. *Ophthalmic Epidemiol* 2005 Aug;12(4):223-232.
- (4) Virgili G, Gatta G, Ciccolallo L, Capocaccia R, Biggeri A, Crocetti E, et al. Incidence of uveal melanoma in Europe. *Ophthalmology* 2007 Dec;114(12):2309-2315.
- (5) Damato B. Treatment of primary intraocular melanoma. *Expert Rev Anticancer Ther* 2006 Apr;6(4):493-506.
- (6) Larsen AC, Dahl C, Dahmcke CM, Lade-Keller J, Siersma VD, Toft PB, et al. BRAF mutations in conjunctival melanoma: investigation of incidence, clinicopathological features, prognosis and paired premalignant lesions. *Acta Ophthalmol* 2016 Aug;94(5):463-470.
- (7) Seregard S. Conjunctival melanoma. *Surv Ophthalmol* 1998 Jan-Feb;42(4):321-350.
- (8) Larsen AC, Dahmcke CM, Dahl C, Siersma VD, Toft PB, Coupland SE, et al. A Retrospective Review of Conjunctival Melanoma Presentation, Treatment, and Outcome and an Investigation of Features Associated With BRAF Mutations. *JAMA Ophthalmol* 2015 Nov;133(11):1295-1303.
- (9) Jakobiec FA, Brownstein S, Wilkinson RD, Katzin HM. Adjuvant cryotherapy for focal nodular melanoma of the conjunctiva. *Arch Ophthalmol* 1982 Jan;100(1):115-118.
- (10) Paridaens AD, McCartney AC, Minassian DC, Hungerford JL. Orbital exenteration in 95 cases of primary conjunctival malignant melanoma. *Br J Ophthalmol* 1994 Jul;78(7):520-528.
- (11) Shields CL, Kaliki S, Shah SU, Luo W, Furuta M, Shields JA. Iris melanoma: features and prognosis in 317 children and adults. *J AAPOS* 2012 Feb;16(1):10-16.
- (12) Shields J.A. SCL. *Intraocular Tumors: An Atlas and Textbook*. 3rd ed.: Wolters Kluwer; 2015.
- (13) Singh AD, Kivela T. The collaborative ocular melanoma study. *Ophthalmol Clin North Am* 2005 Mar;18(1):129-42, ix.

- (14) Jensen OA. Malignant melanoma of the iris. A 25-year analysis of Danish cases. *Eur J Ophthalmol* 1993 Oct-Dec;3(4):181-188.
- (15) Conway RM, Chua WC, Qureshi C, Billson FA. Primary iris melanoma: diagnostic features and outcome of conservative surgical treatment. *Br J Ophthalmol* 2001 Jul;85(7):848-854.
- (16) Damato B, Duke C, Coupland SE, Hiscott P, Smith PA, Campbell I, et al. Cytogenetics of uveal melanoma: a 7-year clinical experience. *Ophthalmology* 2007 Oct;114(10):1925-1931.
- (17) Dogrusoz M, Jager MJ. Genetic prognostication in uveal melanoma. *Acta Ophthalmol* 2018 Jun;96(4):331-347.
- (18) Bagger M, Smidt-Nielsen I, Andersen MK, Jensen PK, Heegaard S, Andersen KK, et al. Long-Term Metastatic Risk after Biopsy of Posterior Uveal Melanoma. *Ophthalmology* 2018 Dec;125(12):1969-1976.
- (19) Tellada M, Specht CS, McLean IW, Grossniklaus HE, Zimmerman LE. Primary orbital melanomas. *Ophthalmology* 1996 Jun;103(6):929-932.



## 5. Metode

Denne retningslinje er udarbejdet ud fra en grundig litteratursøgning samt dialog med de involverede specialer. Grundet sjældenheden af melanomer i øjenregionen, er der mangel på randomiserede kliniske studier og generel konsensus på dette felt, hvorfor retningslinjen hovedsageligt er udarbejdet på baggrund af observationelle studier og eksisterende guidelines.

### Litteratursøgning

Denne guideline er baseret på en grundig litteratursøgning i MEDLINE databasen ved at benytte termer som 'uveal melanoma', 'conjunctival melanoma', 'ocular melanoma' i kombination med termer som 'management', 'treatment', 'biopsy', 'metastases', 'radiotherapy' og 'brachytherapy'. Nyeste studier samt studier med mange inkluderede patienter er blevet givet højeste prioritet.

### Litteraturgennemgang

Litteraturen er gennemgået af forfatterne. Der er lagt vægt på overlevelse af patienterne samt effekten af syns- og øjenbevarende behandling. Hvor det er relevant, er der lagt vægt på toxicitet af anvendt behandling. Til vurdering af evidensniveauer er benyttet retningslinjerne udstukket i "The Oxford 2009 Levels of Evidence".

### Formulering af anbefalinger

Anbefalingerne er formuleret af Steffen Heegaard og Lauge Hjorth Mikkelsen efter uformel ekspertkonsensus i ekspertgruppen.

### Interessentinvolvering

Der har ikke været involvering af eksterne interessenter i udarbejdelsen af denne retningslinje.

### Høring og godkendelse

Overlæge, øjenlæge, Mikkel Funding, Øjenafdelingen, Aarhus Universitetshospital  
Overlæge, øjenlæge, Steen Fiil Urbak, Øjenafdelingen, Aarhus Universitetshospital  
Overlæge, øjenlæge, Jens Folke Kiilgaard, Øjenafdelingen, Rigshospitalet.  
Overlæge, øjenlæge, Peter Bjerre Toft, Øjenafdelingen, Rigshospitalet.

### Anbefalinger, der udløser betydelig merudgift

Ingen.

### Behov for yderligere forskning

Der mangler i særdeleshed forskning inden for behandling af patienter med metastaseret okulært melanom.

### Forfattere

- Lauge Hjorth Mikkelsen, læge, Øjenpatologisk Sektion, Patologiafdelingen og Øjenafdelingen, Rigshospitalet. Ingen interessekonflikter.
- Agnes Galbo Brost, øjenlæge, Øjenafdelingen, Rigshospitalet. Ingen Interesse konflikter.
- Inge Marie Svane, professor, klinisk onkolog, Center for Cancer Immunoterapi, Onkologisk og Hæmatologisk Afdeling, Herlev Hospital. Ingen interessekonflikter.
- Steffen Heegaard, professor, øjenlæge, Øjenpatologisk Sektion, Patologiafdelingen og Øjenafdelingen, Rigshospitalet. Ingen interessekonflikter.

## 6. Monitoreringsplan

### Standarder og indikatorer

Det vil især være relevant at monitorere tilkomsten af nye behandlingsmetoder af metastaserende okulært melanom, da der i dag er få behandlingsmuligheder og prognosen er dårlig. Se fx anbefaling nr. 16.

### Plan for audit og feedback

Vil blive tilføjet i en senere version af denne retningslinje.

## 7. Bilag

### Bilag 1 – Søgestrategi

(((((ocular melanoma) OR uveal melanoma) OR conjunctival melanoma OR iris melanoma OR ciliary body melanoma OR choroidal melanoma)))) AND (((treatment OR management OR radiotherapy OR brachytherapy OR surgery OR biopsy OR transvitreal biopsy OR tvrc OR metastases OR immunotherapy OR pd-1 OR braf OR chemotherapy OR survival OR prognosis OR guideline OR trial OR review OR phase1 OR phase 2 OR phase 3 OR follow-up)))) AND (((ocular melanoma) OR uveal melanoma) OR conjunctival melanoma))